

Выживаемость фолликулов при их транссекции

А.З.Цилосани

Клиника по пересадке волос «ТАЛИЗИ»

Современная трансплантология волос, основанная на методе пересадки фолликулярных объединений, позволяет достичь прекрасных косметических результатов при коррекции облысения мужского типа даже высоких степеней^{2, 3}. Основной и, в принципе, можно сказать, единственной проблемой, ограничивающей возможности трансплантации волос, является скудность донорского запаса. Поэтому на сегодняшний день, да и в будущем, во всяком случае до тех пор, пока технологии клонирования не смогут снабжать хирургов-трансплантологов неограниченным количеством человеческих фолликулов, главной задачей трансплантологии волос останется максимальное сбережение донорского запаса и повышение выживаемости трансплантируемых графтов. При эксцизии донорского лоскута и препарировании из него фолликулярных объединений, а также во время их трансплантации определенное количество фолликулов повреждается и, в случае необратимого характера этих повреждений, впоследствии теряется. Появившиеся в последние годы новые пути добывания и препарирования донорского материала позволили лучше сохранять донорские запасы. Отказ от многолезвенных скальпелей в пользу однолезвенных в несколько раз уменьшил процент транссекции добываемых фолликулов³. Использование стереомикроскопов с 10-20-кратным увеличением также уменьшило вероятность повреждения фолликулов во время их препарирования из донорского лоскута. По утверждению J. Cooley процент транссекции фолликулов при микроскопическом препарировании графтов уменьшается вдвое⁴, а количество полученных при этом фолликулов волос увеличивается, согласно исследованиям R. Bernstein и W. Rassman, по крайней мере на 17%¹. Новые методы добывания индивидуальных фолликулярных объединений непосредственно из донорской области, т.н. процедура экстракции фолликулярных объединений, также позволили минимизировать транссекцию. Но какими бы совершенными и аккуратными не становились методы добывания донорского материала и препарирования графтов, можно говорить лишь об уменьшении вероятности повреждения фолликулов; полностью исключить транссекцию всех добытых фолликулов вряд ли возможно.

С другой стороны, в трансплантации волос часто применяется инструментарий и технологии, которые, в принципе, допускают высокий процент транссекции. Речь идет не только о добывании донорского материала многолезвенными скальпелями, но и о различных

приспособлениях, предназначенных для автоматического приготовления графтов³. В пользу автоматических средств приготовления графтов приводятся аргументы, которые можно разделить на две группы: во-первых, фолликулярная травма во время трансплантации включает в себя не только механическое повреждение (транссекцию), но и дегидратацию и аноксию графтов из-за продолжительного времени нахождения вне организма. E. A. Mangubat считает, что хотя автоматизация приготовления графтов увеличивает риск транссекции, зато уменьшает дегидратацию и аноксию донорской ткани благодаря значительному сокращению времени операции. Во-вторых, транссекцию нельзя рассматривать как необратимое повреждение фолликула, обязательно приводящее к его гибели. Есть многочисленные свидетельства того, что перерезанные части фолликулов сохраняют способность регенерировать и продуцировать волосы^{5, 6, 7, 9}. По современным представлениям, стволовые клетки, инициирующие развитие фолликула, находятся не в луковице, как традиционно считалось, а в области выпуклой части наружного корневого влагалища, куда присоединяется мышца, поднимающая волос. Согласно этой гипотезе, половинки фолликула, полученные путем горизонтальной транссекции на уровне шейки, могут дать 2 жизнеспособных волосных графта^{5, 8}. E. Raposio et al. своими исследованиями *in vitro* показали, что выживаемость интактных фолликулов (92%) статистически достоверно не отличается от выживаемости верхних (91%) и нижних (89%) его половинок, помещенных в течение 10 дней в растворе Williams E. Авторы подчеркивают, что максимальный период наблюдения для культуры человеческих волос близок к 10 дням и необходимы клинические исследования для изучения долгосрочных последствий бисекции фолликулов⁹. J.-Ch. Kim и Y.-Ch. Choi⁵, трансплантируя в области бедра фрагменты нескольких фолликулов, полученных с затылка, показали, что только верхние и нижние половинки, а также верхние и нижние две трети фолликулов, т.е. те части, которые содержали стволовые фолликулярные эпителиарные клетки в области присоединения мышцы, поднимающей волос, были способны регенерировать и продуцировать волосы. Регенерация нижних и верхних третей фолликулов не наблюдалась⁵. На основе результатов этих исследований авторы сделали смелое заключение о том, что хирурги-трансплантологи волос могут быть обнадежены тем фактом, что пересаженные волосы могут вырасти, несмотря на значительное повреждение луковицы или воронки фолликула⁵. С другой стороны, J. Cooley продемонстрировал эффекты запоздалого роста или его отсутствия при повреждениях дермального сосочка фолликула во время добывания, препарирования и имплантации графтов⁴. J.-Ch. Kim сообщает, что регенерированные фолликулы никогда не достигают полных размеров интактных предшественников⁶.

Таким образом, на сегодняшний день нет полной ясности в вопросе о выживаемости перерезанных фолликулов и об их устойчивой способности продуцировать здоровый волос в силу отсутствия обширных и достоверных клинических исследований. Целью нашей работы было проведение серии долгосрочных клинических наблюдений для получения ответов на эти вопросы.

Материалы и методы. С января по май 2003 года в нашей клинике проводился отбор добровольцев с андрогенным облысением VI-VII классов по Норвуду, которым планировали проведение первых операций с трансплантацией волос в области линии волос, лобной и передней

части теменной области. У всех кандидатов для наблюдения должны были быть абсолютно безволосые участки в области макушки, куда на данном этапе трансплантацию волос не планировали. Было отобрано 10 добровольцев в возрасте от 35 до 55 лет. Донорский материал добывали однолезвенным скальпелем в виде лоскута эллиптической формы, препарирование которого проводили под стереомикроскопами. Число полученных фолликулярных объединений варьировалось от 1880 до 2540. В каждом конкретном случае из полученных графтов отбирались по сорок монографтов без видимых повреждений. Двадцать из них складывали отдельно на контейнерах (см. Фото 1), а фолликулы других двадцати монографтов подвергались горизонтальной бисекции лезвием скальпеля под стереомикроскопом. Фолликулы перерезались строго посередине между дермальным сосочком и эпидермисом, т.е. в области присоединения мышцы, поднимающей волос. Верхние и нижние половинки графтов складывались отдельно (см. Фото 2-3).

После обрисовывания линии волос, в области макушки отмечали три кружочка диаметром 1 см, (т.е. площадь каждого кружочка составляла $0,785 \text{ см}^2$) (см. Фото 4). Далее Нокоровыми иглами калибра №20 создавались микроотверстия в области линиии волос, лобной и передней частях теменной области. В районе макушки микроотверстия создавали только внутри указанных кружочков, при этом в каждом из них строго по 20 микроотверстий, т.е. плотность размещения была ≈ 25 графтов/ см^2 . С помощью ювелирных пинцетов микроотверстия заполняли фолликулярными объединениями. При этом в центральных кружочках (№ 1) имплантировали отложенные отдельно 20 интактных монографтов, в левых кружочках (№ 2) - 20 верхних половинок фолликулов, а в правых кружочках (№ 3) - 20 нижних половинок (см. Фото 5).

Пациентов консультировали через 1-3 недели и через 3, 6 и 12 месяцев. Через 6 месяцев и 1 год после операции считали количество волос, выросших в каждом из трех вышеуказанных участков, ограниченных кружочками. При этом ни пациенты, ни ассистент, проводивший подсчет, не знали, в каком кружочке сколько и каких графтов было имплантировано.

Результаты исследования и их обсуждение. Следует отметить, что один из пациентов покинул пределы страны, результаты были получены из 9 случаев наблюдений (см. Табл. №1).

Подсчет волос показал, что в центральных контрольных участках (кружочках) наблюдения, куда были имплантированы интактные фолликулы, количество выросших волос варьировалось от 18 до 20, при этом почти все волосы выросли уже через 6 месяцев (в среднем $19,2 \pm 0,12$ волос), к 12-ти месяцам среднее количество волос увеличилось незначительно (в среднем $19,4 \pm 0,05$ волос). Таким образом, выживаемость интактных фолликулов составила 96% и 97% (через 6 и 12 месяцев, соответственно).

В левых и правых участках во всех случаях наблюдения отмечался очень запоздалый и слабый рост. Так, через 6 месяцев в левом кружочке, куда были имплантированы верхние половинки фолликул, рост волос почти не наблюдался (в среднем $0,3 \pm 0,05$ волос). Через 12 месяцев количество выросших волос сильно варьировалось от 3 до 8 волос, в среднем $4,1 \pm 0,26$. В правом же кружочке, куда были

имплантированы нижние половинки фолликулов, количество выросших волос составило $1,3 \pm 0,25$ через 6 и $2,9 \pm 0,28$ волос через 12 месяцев (см. фото 6).

Таким образом, через 12 месяцев наблюдения выживаемость графтов, представляющих собой верхние половинки фолликулов составила 20,5%, а выживаемость графтов, состоящих из нижних половинок фолликулов - 14,5%.

Результаты нашего исследования еще раз подтвердили высокую выживаемость графтов, состоящих из интактных фолликулов. Наблюдаемые случаи роста, к тому же более частые из верхних половинок перерезанных горизонтально фолликул, чем из нижних ее половинок (соответственно 20,5 и 14,3%) также подтверждает теорию, что источником стволовых клеток фолликулов служит не луковица, а участок шейки наружного корневого влагалища вблизи присоединения мышцы, поднимающей волос. Запоздалый рост волос из перерезанных частей фолликулов объясняется необходимостью времени для регенерации целостной структуры фолликула, прежде чем он начнет продуцировать волос. Однако, как продемонстрировали наши клинические наблюдения, регенерация фолликулов и, как следствие, рост волос в подавляющем большинстве случаев не происходит. Из перерезанных горизонтально частей фолликул выживает лишь один из пяти верхних и всего один из семи нижних половинок. Низкий процент (20,5 и 14,3%) выживаемости указывает, что хотя перерезанные фолликулы проявляют способность к регенерации, транссекция является столь серьезной травмой, что в результате включения механизмов апоптоза большинство из фолликулов погибает. Мы склонны считать транссекцию самым опасным повреждающим фактором для фолликулов, не идущим ни в какое сравнение с дегидратацией или увеличением времени нахождения вне организма, поэтому на сегодняшний день рассматривать автоматические технологии приготовления графтов как альтернативу ручному препарированию представляется несерьезным. Более того, полученные результаты убеждают нас в том, что использование методов добывания и препарирования графтов, допускающих сравнительно высокий процент транссекции, уповая на то, что поврежденные фолликулы все-таки могут выжить и продуцировать волосы, недопустимо. Частые возражения наших коллег против полного микроскопического препарирования лишены научного обоснования и диктуются лишь экономическими факторами.

References

	Bernstein R.M., Rassman W.R. Dissecting microscope versus magnifying loupes with transillumination in the preparation of follicular unit grafts. <i>Dermatologic Surgery</i> . 1998, 8(24): 875-880
	Bernstein R.M., Rassman W.R. The logic of follicular unit transplantation. <i>Dermatologic Clinics</i> . 1999, 17(2): 1-35
	Bernstein R.M., Rassman W.R., Seager D., Unger W.P., Limmer B.L., Jimenez F., Ruifernandez J.M., Greco F.J., Arnold J., Mangubat A.E., Nemeth A.J., Kim J.-Ch., Martinick J., Rapisio E., Patt L.M., Sawaya M.E., Christiano A.M., Marrit E. The future in Hair Transplantation. <i>Journal of Aesthetic Dermatology and Cosmetic Surgery</i> . 1999; 1(1): 55-89
	Cooley J.F. Follicle trauma in hair transplantations: prevalence and prevention. Presented at Int. Soc. of Hair Restor. Surg., 5th Annual Meeting, Barcelona, Spain. Oct. 15-19, 1999
	Kim J.-Ch., Choi Y.-Ch. Hair follicle regeneration after horizontal resection - implications for hair transplantation. Stough D.B. ed. <i>Hair Replacement, Surgical and Medical</i> . St. Louis, Mosby Press. 1006: 358-63
	Kim J.-Ch., Choi Y.-Ch. Regrowth of grafted human scalp hair after removal of the bulb. <i>Dermatol. Surgery</i> . 1995; 21: 312-313
	Mayer M.L., Arnold J., Beehner M., Jung-Chul Kim., Martinick J., Ziering C., Perez-Mesa D. Extended Evaluation of Follicular Regeneration of Transected Follicles Near the Bulge Versus the Bulb Compared to Control. 9th Annual Meeting of International Society of Hair Restoration Surgery, Mexico. October, 2001.
	Rapisio E., Filippi F., Levi G., Nordstorm R.E.A., Santi P.U. Follicular bisection in hair transplantation surgery. <i>Plast. Reconstr. Surg</i> . 1998; 102: 221-226
	Rassman W.R., Bernstein R.M., McClellan R., Jones R., Worton E., Uyttendaele H. Follicular unit extraction: minimally invasive surgery for hair transplantation. <i>Dermatologic Surgery</i> . 2002; 28: 720-728

случаи	Количество волос выросших из					
	интактных фолликул		верхних половинок фолликул		нижних половинок фолликул	
	через 6 месяцев	через 12 месяцев	через 6 месяцев	через 12 месяцев	через 6 месяцев	через 12 месяцев
1	19	19	0	3	1	2
2	20	20	1	4	0	3
3	19	19	0	3	0	2
4	20	20	0	4	0	3
5	17	18	0	3	1	1
6	20	20	2	8	5	7
7	18	19	0	3	2	2
8	20	20	0	4	1	3
9	20	20	0	5	2	3
M	19.2	19.4	0.3	4.1	1.3	2.9
m	0.12	0.05	0.05	0.26	0.25	0.28
			<i>t=</i>	<i>58.3</i>	<i>t=</i>	<i>57.6</i>
			<i>p < 0,001</i>		<i>p < 0,001</i>	

Таблица 1

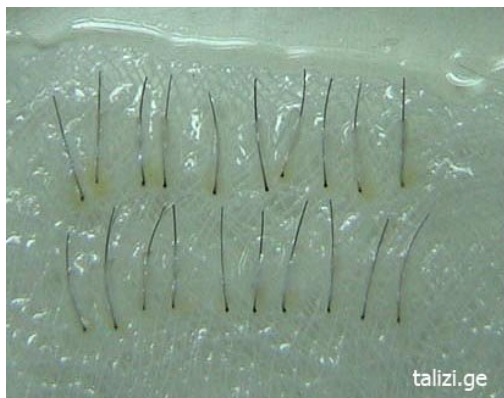

Фото 1
20 интактных монографтов




Фото 2
20 верхних половинок монографтов, перерезанных горизонтально посередине фолликулов



Фото 3
20 нижних половинок монографтов, перерезанных горизонтально посередине фолликулов

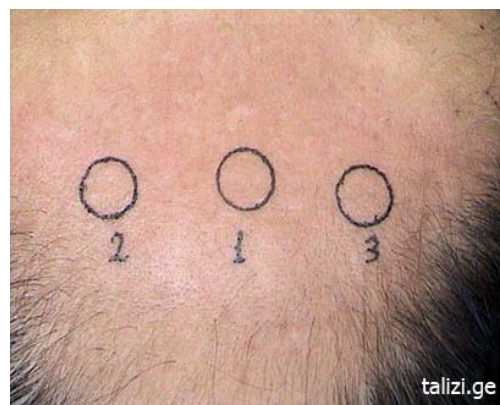

Фото 4
3 кружочка диаметром в 1 см, в области лишенной волос макушки

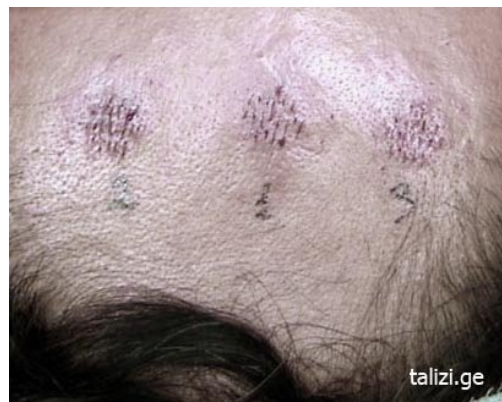

Фото 5

В центральном кружочке (№1) имплантировано 20 интактных монографтов, в левом (№2) кружочке - 20 верхних половинок, а в правом (№3) - 20 нижних половинок фолликулов, перерезанных горизонтально на уровне присоединения мышцы, поднимающей волос

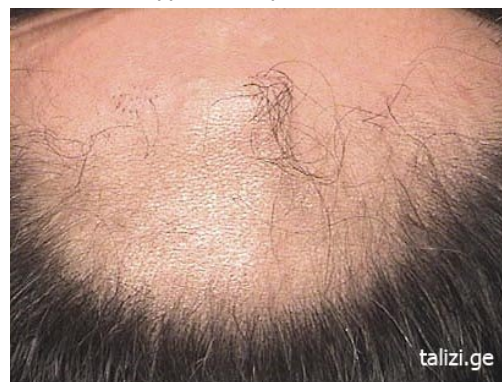

Фото 6

Та же область через 1 год.