

## **Grafts density and survival**

**A.Tsilosani, M.Gugava, T. Tamazashvili**

### **Hair Transplant Center "Talizi"**

It's very important for the hair transplant surgeon to know how close grafts can be placed to each other for maximum density without affecting their survival. We tried to answer this question in the bilaterally controlled study.

Two male with a Norwood Class VI and VII male pattern alopecia were selected for this study. 4(2+2) templates of 1 square centimeters were made by tattooing on both sides of fronto-parietal areas. 15 and 22 recipient sites were created in the right templates using 15° Sharp point microsurgical blades. Consequently three times more (45 and 64) recipient sites were created on the opposite side (in the left templates). One and two hair follicular units were placed with jeweller's forceps. 6 months later the follicular survival was determined by counting terminal hair growth in these recipient sites. 100-115 % follicular survival was obtained in the sites on the right side and 99-108 % in the densely packed experimental sites on the left side. Maximum density 89 and 96 hairs per cm<sup>2</sup> was achieved in our study. There was no decrease in production at all as density increased three times (from 15-22 to 45-64 FU/cm<sup>2</sup>).

This study doesn't answer the following questions: 1) Is there any decrease in production at all as density continues further increase?; 2) Is there any decrease in production when recipient side area is much more than isolated 1 cm<sup>2</sup>? Larger studies are necessary to answer these critical questions.

**Key words:** hair transplantation, graft, survival, density.

## **Плотность имплантации графтов и их выживаемость**

**А.З.Цилосани, М.Е.Гугава, Т.Ш.Тамазашвили**

### **Центр по пересадке волос «Тализи»**

Как близко можно разместить графты, не влияя отрицательно на их выживаемость? Это один из ключевых вопросов, стоящих перед хирургами-трансплантологами волос. Не меньше нас он беспокоит и наших пациентов, но задают они его в другом ракурсе: "Сколько графтов вы сможете расположить в каждом квадратном сантиметре?". Пять - десять лет назад, когда пересадка 1500 графтов во время одной операции считалась достижением, вопрос этот многим показался бы праздным: распределение такого количества графтов на реципиентной стороне площадью несколько десятков, а иногда и сотен квадратных сантиметров, если вообще могло обеспечить какую-то гус-тоту, то уж никак не "опасную" для выживаемости графтов. На сегодня, когда пересадка 2500 - 3800 фолликулярных объединений во время одной операции уже

реальность 4, 5, 9, вопрос, поставленный в начале данного труда, приобретает особую актуальность.

Таким образом, если в большинстве случаев, при необходимости, есть возможность получения большого количества графтов во время одной операции, для чего раньше требовалось два, а, может быть, и три вмешательства при правильном их распределении, создавая максимальную плотность в области линии волос, можно добиться хороших косметических результатов за одну единственную операцию. Польза от этого очевидна: это и социальные причины (улучшение качества жизни пациентов за короткий срок), и сохранение донорской зоны, поскольку очередные вмешательства приводят к ее более сильному рубцеванию, и заметно слабый рост волос после повторных операций из-за микрорубцов, возникающих в реципиентной зоне после первых вмешательств 9. Результаты, естественно, будут более впечатляющими в тех случаях, когда реципиентная область не так велика, скажем,  $< 100\text{см}^2$ . Например, Dr. D. J. Seeger приводит случай одномоментной пересадки 3000 графтов на переднюю треть лысеющего скальпа площадью  $80\text{см}^2$ , с достижением в результате операции средней плотности в 37 графтов на  $1\text{см}^2$ . 9 Dr. V. L. Limmer приводит случай с достижением в результате одной операции плотности 81 волоса на квадратном сантиметре 6. Вместе с тем, есть сообщения о том, что плотность более 40 фолликулярных объединений на квадратном сантиметре приводит к уменьшению выживаемости графтов. 9 Dr. M. Mauger указывает, что имплантация более 20-ти фолликулярных объединений в одном  $\text{см}^2$  может привести к уменьшению роста волос 7.

Что может служить причиной уменьшения выживаемости графтов, если таковое в действительности имеет место, при высокой плотности их размещения? Задумываясь над этой проблемой, мы смогли выделить 4 возможных фактора:

1. "сдавливание" имплантированных графтов стенками слишком маленьких микроотверстий;
2. "сверхтонкое" препарирование графтов, приводящее к отсутствию соединительной ткани вокруг фолликулов или искусственное разделение фолликулярных объединений с тем, чтобы облегчить имплантацию их в маленькие микроотверстия;
3. травмирование графтов при трудностях во время имплантации, когда ассистенты "заталкивают" их в микроотверстия маленьких размеров;
4. нарушение кровообращения в реципиентной зоне при чрезмерной плотности микроотверстий.

Остановимся более подробно на каждом из них.

Конечно, высокой плотности нельзя достичь без уменьшения размеров микроотверстий. Однако, что является более благоприятным условием для выживаемости графта: помещение его в большое свободное пространство, как это получалось в старой пробойниковой технике и при лазерных микроотверстиях, или имплантация в маленькое микроотверстие, стенки которого, плотно сжимая графт, обеспечивают максимальный контакт имплантата с окружающими тканями? В последнем случае достигается быстрое восстановление оксигенации, являющейся основной предпосылкой хорошей выживаемости графтов. "Плотная пригонка" имплантантов к тому же уменьшает кровотечение и выпадение графтов. Размеры микроотверстий от 1,1 мм до 1,75 мм считаются идеальными для достижения "плотной пригонки" графтов, содержащих 1-4 волоса 5, 6. Поэтому ни о каком "сдавливании" говорить не приходится, если, конечно, графты хорошо препарированы, а не представляют собой фолликулодержательные куски кожи. Аккуратное препарирование под адекватным увеличением и освещением, которое обеспечивают стереоскопические микроскопы, позволяет получать интактные фолликулярные объединения, в которых, с одной стороны, все фолликулы окутаны тонкими слоями дермы, а, с другой - графты не имеют лишней ткани и, практически, эпидермиса. Такие фолликулярные объединения имеют высокую выживаемость и их легко имплантировать в микроотверстия размером  $< 1,5\text{мм}$  5, 8.

Бесспорно, имплантация графтов в близкорасположенные маленькие микроотверстия проблематична для многих ассистентов, особенно в начале. Однако, с уверенностью можно сказать, что эта проблема не технологическая, а чисто тренинговая: наши опытные ассистенты заполняют в среднем в минуту 10-11 микроотверстий, размером < 1,5 мм. Более того, если спросить их, теперь они предпочитают работать с маленькими микроотверстиями (например, созданными Нокоровыми иглами №19-20 или 150 микрохирургическими лезвиями (Sharpoin), чем Нокоровыми иглами №16), поскольку при этом у них возникает гораздо меньше трудностей с кровотечением и выпадением графтов.

Исходя из вышесказанного, единственной реальной опасностью для живучести графтов может служить нарушение кровообращения в реципиентной зоне при чрезмерной плотности микроотверстий. Но какова эта плотность? К тому же нарушение кровоснабжения зависит не только от того, как близко создаются микроотверстия, но и от того, как и какими инструментами они создаются. Для минимизации отрицательного воздействия на кровоснабжение скальпа, микроотверстия должны быть неглубокими (до 4 мм) 1, маленькими ( $\leq 1,5$  мм) при создании микроотверстий нельзя допустить их объединения, слияния, и, наконец, микроотверстия должны создаваться плоскими и максимально острыми инструментами 3.

Нашей целью была попытка определить зависимость выживаемости графтов от плотности их распределения двойным слепым методом контроля.

Материалы и методы. Для наблюдения было отобрано два добровольца с андрогенной алопецией V и VII класса по Норвуду. Оба пациента имели донорскую густоту ниже средней - около 1,7 волоса на 1 мм<sup>2</sup> вблизи затылочного бугорка. Под местной анестезией в середине затылочной области однолезвенным скальпелем вырезали маленькие донорские лоскуты (шириной до 0,5 см, длиной 3-4 см), из которых под стереоскопическим микроскопом препарировались фолликулярные объединения. Как и следовало ожидать, у пациентов с низкой донорской густотой всего было получено несколько триографтов, основную массу фолликулярных объединений в обоих случаях составляли моно- и диографты. У обоих пациентов в лобной и теменной областях совершенно безволосых участков скальпа были начерчены четыре квадрата площадью 1 кв.см. каждый (см. фото 1, 2). Таким образом, в лобной части слева и справа, почти симметрично располагались два квадрата, за ними в теменной области так же симметрично слева и справа располагались два других квадрата. Для создания микроотверстий использовали 150 микрохирургические лезвия Sharpoin (см. фото 6). У обоих пациентов в левых квадратах лобной части 150 микрохирургическими лезвиями Sharpoin создавались по 64 микроотверстия. Во избежание объединения микроотверстий, они создавались в шахматном порядке. В правых квадратах лобной части теми же лезвиями создавалось в три раза меньше микроотверстий, т.е. 21-22 микроотверстия в квадратном сантиметре. Все эти микроотверстия в передних квадратах (лобной части) заполнялись монографтами. Далее в левых квадратах теменной области создавались по 45 микроотверстий, а в правых квадратах по 15 микроотверстий, т.е. в 3 раза меньше. Эти микроотверстия заполнялись с использованием ювелирных пинцетов диографтами (см. фото 3).

Таким образом, каждому пациенту было пересажено:

1. 64 монографта (64 волосяных фолликула) в левой стороне лобной области на площади 1 кв.см.;
2. 21 (22) монографта (21-22 волосяных фолликула) в правой стороне лобной области на площади 1 кв.см.;
3. 45 диографтов (90 волосяных фолликулов) в левой стороне теменной области на площади 1 кв.см (см. фото 7) ;
4. 15 диографтов (30 волосяных фолликулов) в правой стороне теменной области на площади 1 кв.см.;

Через 6 месяцев пересчитали количество волос, выросших в каждом квадрате, при этом ни ассистенты, производившие подсчет, ни сами пациенты не знали, сколько именно графтов и каких (моно- или диографтов) было имплантировано в том или ином квадрате. Результаты исследований и их обсуждение. Подсчет всех волос через 6 месяцев показал, что:

1. в квадрате левой стороны лобной области выросло 67 волос (пациент с алопецией VII класса) и 69 волос (пациент с алопецией V класса);
2. в квадрате правой стороны лобной области выросло 24 волос (пациент с алопецией VII класса) и 25 волос (пациент с алопецией V класса);
3. в квадрате левой стороны теменной области выросло 89 волос (пациент с алопецией VII класса) (см. фото 8) и 96 волос (пациент с алопецией V класса);
4. в квадрате правой стороны теменной области выросло 30 волос (пациент с алопецией VII класса) и 32 волоса (пациент с алопецией V класса), (см. фото 4,5,8)

Таким образом, в правых передних квадратах выживаемость составила 113-115% (из имплантированных 22 монографтов выросло 24-25 волос), а в правых задних квадратах 100-107% (из имплантированных 15 диографтов выросло 30-32 волоса). В левых же квадратах, где плотность размещения графтов была в 3 раза выше, выживаемость составила 105-108% в передних квадратах и 99-107% в задних.

Наибольшее количество волос (89 и 96 в 1 см<sup>2</sup>) было получено в квадратах левой части теменной области, где было имплантировано 45 диографтов (90 фолликулов).

Как показали наши исследования, трехкратное увеличение плотности до 45 диографтов и 64 монографтов в 1 см<sup>2</sup> не привело к уменьшению выживаемости графтов. Была достигнута плотность 89 и 96 волос в 1 см<sup>2</sup> (см. фото 8). Учитывая, что у человека в 1 см<sup>2</sup> растет в среднем 200 волос и потеря половины из них не заметна глазу (т.е. плотность 100 волос на 1 см<sup>2</sup> не воспринимается как поредение волосяного покрова) б, получается, что плотность 89-96 волос на 1 см<sup>2</sup> почти идеальна для косметической операции, ставящей целью коррекцию облысения мужского типа. Вместе с этим, проведенные исследования не позволяют ответить на два естественно возникающих вопроса:

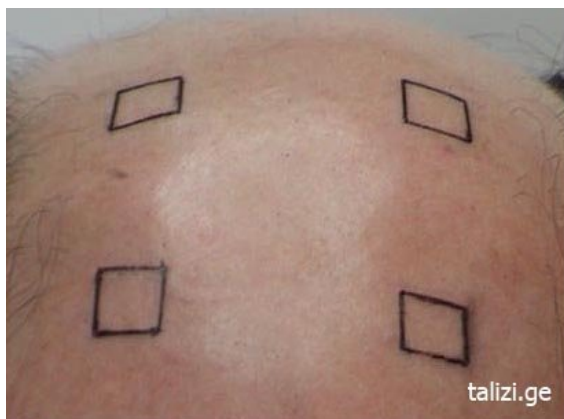
1. достигнутая высокая плотность размещения графтов в одном изолированной квадратном сантиметре кожи не привела к нарушению кровообращения, отрицательно влияющего на выживаемость графтов, однако неясно, что произойдет, если подобная плотность будет применена на больших площадях, на десятках кв.см. лысеющего скальпа;
2. каков все-таки тот предел плотности, за которым выживаемость графтов уменьшается? Опасаясь компрессии, на данном этапе исследования мы имплантировали в близкоразмещенные микроотверстия (64 и 45 в 1 кв.см.) 1-2 волососодержащих фолликулярных объединения. Открытым остается вопрос: пострадала бы выживаемость графтов, если в эти микроотверстия имплантировали бы 2,3 и 4 волососодержащие фолликулярные объединения или нет?

Учитывая положительные результаты проведенных наблюдений, мы планируем продолжение исследований в указанных направлениях.

## References

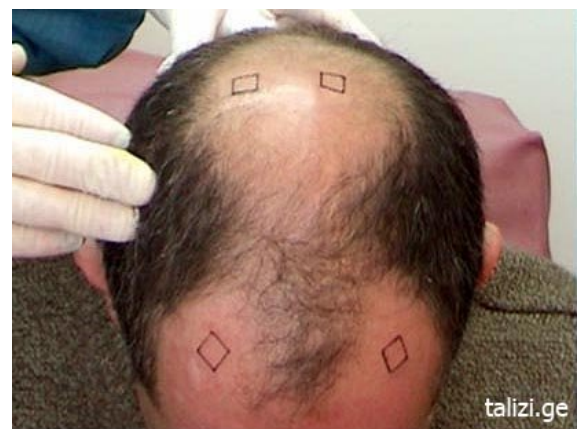1. Arnold J. Mini-blades and a mini-blade handle for hair transplantation. Am J Cosm Surgery. 1997; 14(2): 195-200
2. Avram M.R. Commentary to Kurata S. et al Viability of isolated single hair follicles preserved at 4<sup>0</sup>C. Dermatologic Surgery. 1999; 25(1):29

3. Barusco M.N. The use of flat versus round instruments for creation recipient sites in HT surgery: Is there a difference? Presented at the 9<sup>th</sup> Annual Meeting of International Society of Hair Restoration Surgery. Mexico, October 18-22, 2001
4. Bernstein R.M., Rassman W.R. The aesthetics of follicular transplantation. *Dermatologic Surgery*, 1997, 239: 785-799
5. Bernstein R.M., Rassman W.R. The logic of follicular unit transplantation. *Dermatologic Clinics*. 1999; 17(2): 1-35
6. Bernstein R.M., Rassman W.R., Seager D., Unger W.P., Limmer B.L., Jimenez F, Ruifernandez J.M., Greco F.J., Arnold J., Mangubat A.E., Nemeth A.J., Kim J-C., Martinick J., Raposio E., Patt L.M., Sawaya M.E., Christiano A.M., Marritt E. The Future in Hair Transplantation. *Journal of Aesthetic Dermatology and Cosmetic Dermatologic Surgery*. 1999; 1(1): 55-89.
7. Mayer M.L., Perez-Mesa D., Barusco M. Graft density yield curve. Presented at the 9<sup>th</sup> Annual Meeting of International Society of Hair Restoration Surgery. Mexico, October 18-22, 2001
8. Seeger D.J. Micrograft size and subsequent survival. *Dermatologic Surgery*. 1997; 23: 772-774
9. Seeger D.J. The "One-Pass Hair Transplant" - a six year perspective. *Hair Transplantation Forum Int*. 2002; 12(5): 1-6



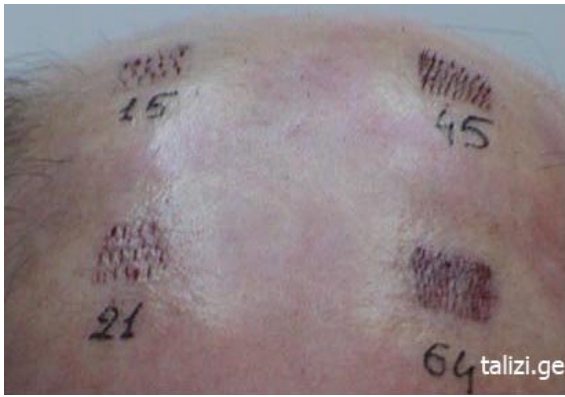
**Фото 1**

Реципиентная область пациента с алопецией VII класса.  
Начерчены 4 квадрата по 1 см<sup>2</sup>.



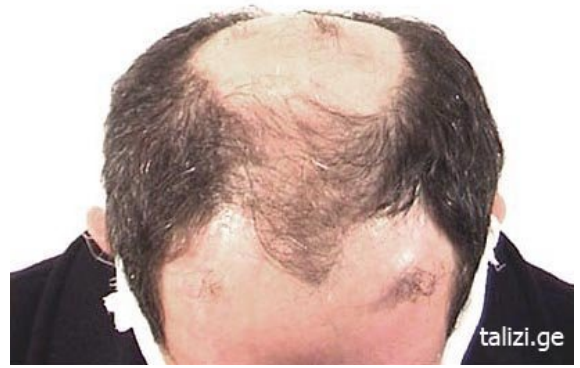**Фото 2**

Реципиентная зона пациента с алопецией V класса.  
Видны 4 квадрата по 1см<sup>2</sup> каждый.



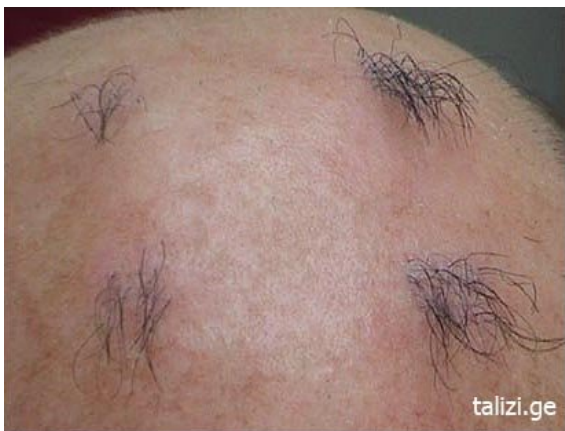**Фото 3**

Вид реципиентной области пациента с облысением VII класса после имплантации указанного количества графтов в заранее начерченные квадраты



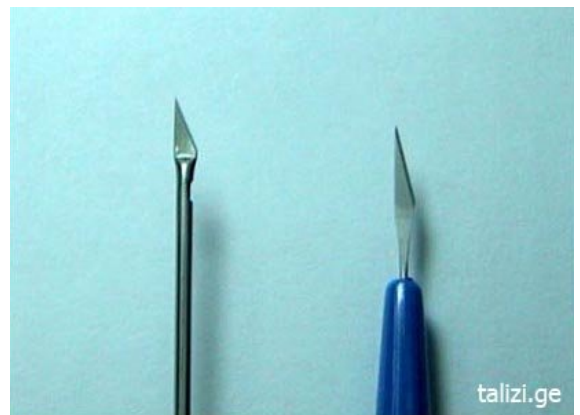**Фото 4**

Реципиентная область через 6 месяцев



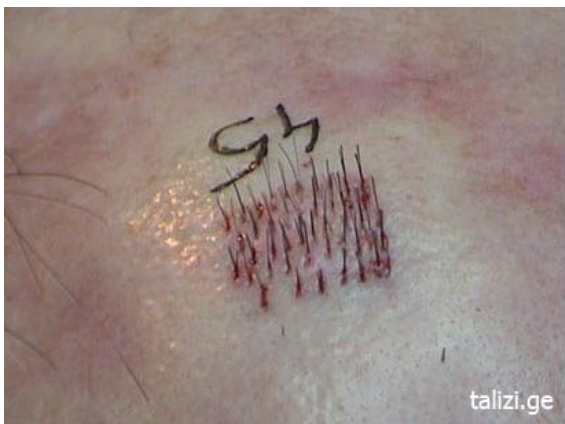**Фото 5**

Реципиентная область через 6 месяцев



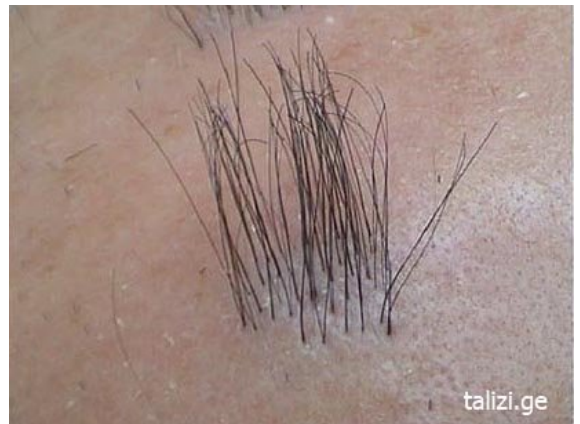**Фото 6**

Игла Нокора №18 (слева) и 15<sup>0</sup> лезвие Sharpoint (справа)



**Фото 7**

Вид сзади, с близкого расстояния квадрата в левой теменной области, куда было имплантировано 45 диографтов (90 волос).



**Фото 8**

Вид через 6 месяцев.